



דנה

בי"ח דנה דואק לילדים




המרכז הרפואי תל-אביב
ע"ש סוראסקי
איכילוב

אפילפסיה עמידה לטיפול בילדים



המרכז לטיפול רפואי וניתוחי באפילפסיה,
בית החולים לילדים דנה, המרכז הרפואי תל אביב





דנה

בי"ח דנה דואק לילדים



המרכז הרפואי תל-אביב
ע"ש סוראסקי
איכילוב

מרכז המוח

המחלקה לנוירוכירוגיה ילדים

המכון לנוירולוגיה ילדים

היחידה לטיפול באפילפסיה בילדים

מערך בית החולים לילדים דנה

חוברת זו נכתבה בשבילכם

הורים וילדים המתמודדים עם מחלת האפילפסיה

תוכן עניינים

- 1 פתח דבר.....
- 2 מהי אפילפסיה עמידה.....
- 3 בירור ואבחון.....
- 7 דיון רב-צוותי.....
- 8 טיפול.....
- 21 צוות המרכז לאפילפסיה של הילד.....
- 25 אתר beWell.....
- 27 קישורים לאתרים רלוונטים.....
- 28 פרסומים על ידי הצוות שלנו.....
- 30 בכמה שורות.....



פתח דבר

פרכוסים הם ביטוי שכיח של מחלות ותסמונות רבות. ברוב המקרים (70-80%) ניתן יהיה לשלוט על הפרכוסים באופן מלא על ידי אחת מהתרופות האנטי-פרכוסיות הקיימות. עם זאת, ב-20-30% מהמקרים לא מצליחים להגיע לשליטה משביעת רצון לאחר ניסיון של שתי תרופות שניתנו במינון ובהתוויה נכונה. קבוצה זו מוגדרת כמטופלים עמידים לטיפול תרופתי. המשמעות היא שהסיכוי לשליטה בפרכוסים על ידי טיפול תרופתי נוסף עומד על אחוזים בודדים. בהתאם לכך, אנו ממשיכים לחפש אחר התרופה המתאימה. יחד עם זאת ובמקביל בודקים גם אפשרויות טיפוליות נוספות שאינן במסגרת התרופות האנטי-פרכוסיות המוכרות.

במסגרת זו אנו מנסים לקבל אבחנה ברורה לגורם למחלה, ולאתר את המיקום המדויק בו קיימת פעילות חשמלית לא תקינה המהווה את המקור לפרכוסים. יש לזכור כי בחלק מן התסמונות האפילפטיות המקור הוא כללי (פרכוסים כללים) ובחלקן ישנו יותר מאזור אחד שמדגים פעילות חשמלית לא תקינה אך רק אחד מהמקורות הרבים גורם לפרכוסים (פרכוסים מוקדיים).

במקרים בהם האפילפסיה היא מוקדית, מלבד בדיקת ה-EEG, ישנן עוד מספר בדיקות בהן אנו נעזרים בכדי לאתר את המקור באופן מדויק ולהעריך מה תפקודו של אזור זה.

מטרת הטיפול הניתוחי משתנה לפי סוגי האפילפסיה. לעיתים המטרה הרצויה היא לברר מהו המוקד המדויק למקור הפרכוסים ולטפל באזור זה בכלים כירורגיים, מתוך מטרה לרפא את האפילפסיה (ולהוריד באופן משמעותי עד כדי הפסקה את כמות הפרכוסים ועוצמתם). לעיתים לא ניתן לבצע טיפול ממוקד שכזה, ואז מטרת הטיפול הניתוחי היא להגיע להקלה משמעותית של הפרכוסים על ידי הורדת עצימותם ותדירותם, אך ללא ריפוי מלא.

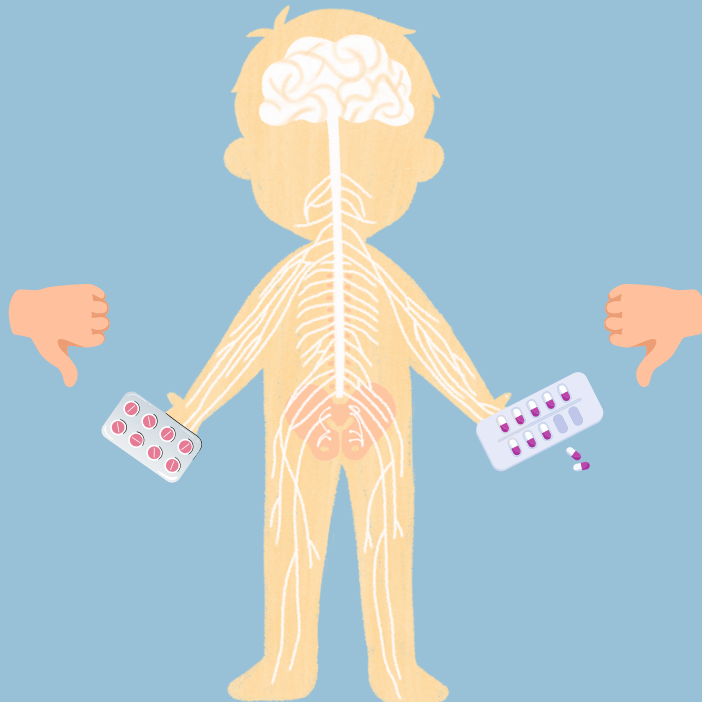
מהי אפילפסיה עמידה?

הגדרה

אפילפסיה עמידה לטיפול מוגדרת כאשר אין שליטה טובה על הפרכוסים לאחר ניסיון של שתי תרופות אשר ניתנו בהתוויה נכונה ובמינון תואם.


סיבות לאפילפסיה עמידה

הסיבות הן מגוונות מאוד, החל בהפרעות מולדות מבניות, גנטיות ומטבוליות, וכלה בהפרעות נרכשות על רקע זיהומים במערכת העצבים המרכזית או חבלות ראש.



בירור נירולוגי
לא פולשני

בירור ואבחון



וידאו EEG (VEEG) - EEG

אנו מפעילים יחידת וידאו EEG לילדים עם שתי מיטות אשפוז בזמינות מקסימלית לשם הערכות של אירועים פרוקסיזמליים (פתאומיים) אשר באבחנה המבדלת הם אפילפטים, ולשם הערכות פרה-ניתוחיות למיקום מוקד הפעילות החשמלית.

במקרים מסוימים ישנה אפשרות לבצע את הבדיקה בבית המטופל, עם נוחות מקסימלית לילדים ולהורים וזאת מבלי לפגוע באיכות הבדיקה.

- קישורים:**
- [הנחיות לקראת אשפוז ביחידת ה-Video EEG](#)
 - [הנחיות לקראת אשפוז ביחידת ה-Video EEG](#)
- [ילדים](#)

#בדיקת תהודה מגנטית ברזולוציה גבוהה -

High-Resolution Magnetic Resonance Imaging

בדיקת תהודה מגנטית (MRI) ברזולוציה גבוהה הכוללת פרוטוקולים רגישים במיוחד לשינויים עדינים **ברקמה** היא בדיקה הכרחית כחלק מהבירור של אפילפסיה עמידה. לא פעם, בדיקת MRI מוח רגילה, ופענוח של רדיולוג (ואפילו נירורדיולוג מומחה) לא יעלו על שינויים עדינים במיוחד. לכן, יש חשיבות קריטית לביצוע בדיקה שכזו במכון בעל ניסיון רב בבדיקות שכאלו.

הצוות הנירורדיולוגי העובד עמנו, הוא בעל ניסיון עתק בפענוחים של הדמיות, ובפרט הדמיות של מבוגרים וילדים עם אפילפסיה.

בירור ואבחון

Ⓜ # הדמיה תפקודית של המוח - Functional Magnetic Resonance Imaging (fMRI)

מטרת ההדמיה התפקודית היא לזהות אזורים במוח האחראים לשפה, תנועה, תחושה ולתפקודים נוספים, על מנת לאפשר הערכה מדויקת יותר של אזורים שיש להימנע מכריתתם כדי לשמור על התפקוד המלא והתקין של המטופל/ת. בנוסף, אנו משתמשים בהדמיה תפקודית במקרים בהם ישנה אפילפסיה על רקע הפרעה מבנית הניתנת לזיהוי בהדמיה, כדי להעריך את המעורבות וההשפעה של הנגע על התפקוד של אותו אזור.

טומוגרפיית פליטת פוזיטרונים - Positron Emission Tomography (PET)

זהו אמצעי נוסף העוזר להעריך את מקור הפרכוסים. הבדיקה מבוססת על התצרוכת המטבולית של רקמת המוח. בעת שבה אין פרכוס, לרקמה האחראית על יצירת הפעילות החשמלית ישנה תצרוכת מטבולית נמוכה ביחס לשאר רקמת המוח, בעוד שההפך קורה בעת פרכוס. בדיקת ה-PET מאפשרת מיקוד טוב יותר, מעבר לאמצעים המזהים שינויי מבנה או חשמל, כדי למפות את האזור החשוד כמקור ליצירת הפרכוסים.



בירור ואבחון

הערכה נירופסיכולוגית

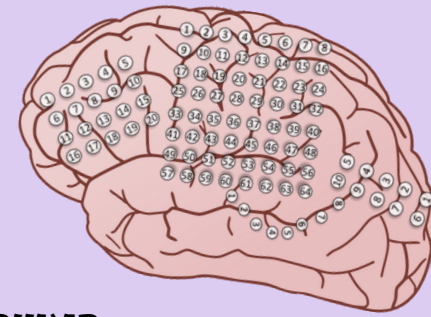הפעילות החשמלית, לאורך זמן, מביאה גם להפרעה תפקודית של האזור בו היא קיימת. לדוגמה, מקור קדמי יכול להתבטא גם בהפרעות בתפקודים ניהוליים, וכן בתפקודי חשיבה ותקשורת. הפרעה צדדית בהמיספירה דומיננטית (ההמיספירה בה נמצא מרכז השפה, אשר לרוב היא ההמיספירה השמאלית), יכולה להביא להפרעה בתפקודי שפה וזיכרון.

הערכה נירופסיכולוגית מאפשרת לנו לקבל מידע בערוץ נוסף ושונה על האזור שממנו מגיעים הפרכוסים, ולהבין אם קיימת פגיעה תפקודית ואם כן, מה חומרתה.

חשוב לבצע את ההערכה הנירופסיכולוגית אצל אדם מיומן באבחנות בקרב ילדים, ובמיוחד בקרב ילדים עם אפילפסיה. היכולת של המעריך לזהות לקויות עדינות, עוזרות למקם את המוקד הפרכוסי, כמו גם להעריך את הסיכון התפקודי בהתערבות כירורגית באזור מסוים.



בירור ואבחון

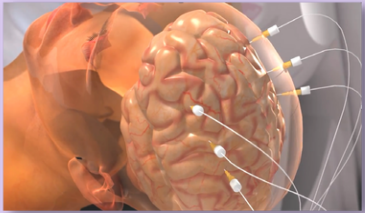


כאשר הבירור הלא פולשני אינו מגדיר באופן חד משמעי את המוקד לאזור מסוים, אנו נדרשים לבצע ניטור פולשני שמטרתו **לספק רישום מדויק יותר מאזורים שונים ועמוקים במוח** אשר חשודים כמקור להתקפים.

ניתוחים אלו יכולים להתבצע בשני אופנים:

אלקטרודות שטח (סבדורליות)

הנחת רשת אלקטרודות שטח (סבדורליות) על פני המוח, וחשיפה נרחבת של אזורים החשודים כמוקד הפרכוסים. שיטה זו מוגבלת לאזורים שטחיים.



אלקטרודות עומק - Stereo ElectroEncephalography (SEEG)

ביצוע של רוב פעולות הניטור באמצעות **השתלת אלקטרודות עומק (stereo EEG)**. ניתוח זה, המבוצע **בעזרת רובוט ניתוחי הנקרא ROSA®** (Robotic Stereotactic Assistant) מאפשר התקנה של מספר רב של אלקטרודות באזורים שטחיים ועמוקים כאחד, **תוך ביצוע פעולה כירורגית מינימלית**, הכרוכה בחתכים זעירים.



כיום, בדומה למרכזים המובילים בעולם, אנו מבצעים EEG פולשני בשיטה זו.

בנוסף לרישום ה-EEG מאזורי המוח השונים, מאפשר הניטור הפולשני גם **גירוי של רקמת המוח**, דרך אותן אלקטרודות עומק, **בכדי למפות את התפקודיות של הרקמה** (ומערבות אזורים מוטוריים או שפתיים שונים). ניתוח לניטור פולשני מלווה **במספר ימים של ניטור וידאו EEG**, אשר מאפשר הגדרה של המוקד הפרכוסי. לאחר מספר ימים, מוצאות האלקטרודות תחת טשטוש, ושחרור הביתה מתאפשר כבר למחרת.



דיון רב צוותי

לאחר השלמת הבדיקות הנדרשות, מתכנס צוות רב תחומי הכולל רופאים מומחים בתחום **ההדמיה, נירוכירורגיה, הדמיה תפקודית, נירופסיכולוגיה ואפילפסיה**, כדי לשלב את כלל הממצאים. בדיקות הדימות "מולבשות" (רגיסטרציה) על תצלומי ה-MRI, כדי להגביר את יכולת הזיהוי של גורם מוקדי.

העבודה בצוות, הכוללת ישיבות משותפות ודיונים של צוות מומחים בתחום, מאפשרת שילוב של המידע ההדמייתי עם המידע הקליני, החשמלי והתפקודי, ובכך מגבירה את היכולת לאתר את הגורם המוקדי למחלה. הצוות מעריך האם ישנו מקום לטיפול כירורגי ואם כן, מהו הטיפול המיטבי שיביא את המטופל/ת לתוצאות הטובות ביותר, במינימום סיכונים ועם מקסימום שליטה על פרכוסים, בשאיפה לריפוי מלא.

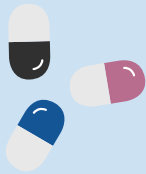ניתוחי אפילפסיה בילדים הם ניתוחים מורכבים ממספר סיבות; הצורך בהבנה אנטומית ותפקודית, ניסיון בניתוחי מוח בילדים קטנים (החל מגיל לידה), ניסיון בהרדמה של ילדים אלו (תוך שימוש בטכנולוגיות כירורגיות הדורשות התאמה להרדמה ייחודית), והדרישה לצוות טיפול נמרץ מיומן עם ניסיון בטיפול בילדים עם מגוון מחלות נירוכירורגיות.

במרכזנו ישנו שיתוף פעולה רציף בין הצוותים המקצועיים: צוות **המחלקה לנירוכירורגית ילדים, הצוות הנירולוגי** שהוא שותף מלא בניתוחים אלו, וצוותים מלווים נוספים, כגון **מרדימים, אנשי טיפול נמרץ, ואנשי סיעוד** עם ניסיון רב בטיפול בילדים נירוכירורגים. שילוב זה מאפשר הנגשת טיפול כירורגי ייחודי בארץ הכולל ניטור פולשני באמצעות רובוט, כמו גם צריבות לייזר למוקדי פרכוסים עמוקים במוח בגישות מינימליסטיות ובטוחות.



טיפול תרופתי

עקרונות הטיפול התרופתי באפילפסיה עמידה דומים לטיפול באפילפסיה שאינה עמידה. אולם, הסיכוי לשליטה בפרכוסים על ידי טיפול תרופתי נוסף עומד על אחוזים בודדים. בהתאם לכך אנו ממשיכים לחפש אחר התרופה המתאימה, אך יחד עם זאת ובמקביל, בודקים גם אפשרויות טיפוליות נוספות שאינן במסגרת התרופות האנטי-פרכוסיות המוכרות.



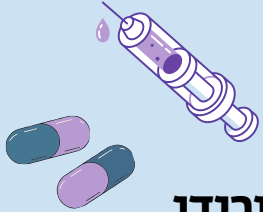
[עוד על טיפול תרופתי באפילפסיה באתר של איל - אגודה ישראלית לאפילפסיה](#)

טיפול תזונתי (דיאטה קטוגנית)

במצבים קשים במיוחד, בהם הטיפול התרופתי והטיפול הכירורגי אינם מהווים פתרון לבעיה, ניתן לשקול טיפול באמצעות דיאטה קטוגנית, המבוססת על **כלכלה רבת שומנים, מיעוט חלבונים והימנעות מסוכרים**. דיאטה זו **מחייבת מעקב רפואי צמוד**. הדיאטה מאתגרת ליישום, אך במצב של חוסר תגובה לתרופות הסיכוי להטבה יכול להגיע עד 40%.

הדיאטה מותאמת על ידי תזונאית קלינית בעלת התמחות וניסיון עשיר בנושא זה ומלווה במעקב רפואי ובדיקות מעבדה תקופתיות.





סטרואידיים

באופן שאינו ברור לגמרי ישנם מצבים ותסמונות אפילפטיות בהם ישנה הטבה ניכר ולעיתים גם שליטה בפרכוסים תחת טיפול **בסטרואידיים בשימוש פומי או במתן תוך ורידי**. לרוב, אפשרות זו מוצעת בתסמונות בהן הפרכוסים הם תכופים מאוד, עמידים לטיפול ומלווים בהפרעה או נסיגה תפקודית התפתחותית.



מיצוי צמח הקנאביס

כיום ישנן שתי תרכובות אפשריות של מיצוי צמח קנאביס שזמינות בארץ:

• **מיצוי טהור:** רשום כתרופה ולא כקנאביס רפואי, ועל כן אין צורך בקבלת רשיון, אלא במרשם רופא בלבד. תרופה זו נמצאת בסל הבריאות לטיפול ב-3 תסמונות אפילפטיות מוגדרות:

◦ תסמונת דרבה (Dravet Syndrome)

◦ טרשת גבשושית (Tuberous Sclerosis Complex Disease)

◦ תסמונת לנוקס גסטו (Lennox Gastaut)



• **מיצוי מועשר של צמח הקנאביס:** רובו מכיל CBD ומיעוט המרכיבים שלו כולל THC

ביחס של 1:20 CBD:THC. במקרה זה יש צורך בקבלת רשיון שימוש מהיחידה לקנאביס רפואי, וחידושו אחת לפרק זמן של 6-12 חודשים.

מבוא לניתוחי אפילפסיה

ניתוחים להסרת מוקד אפילפטי כוללים ניתוחים לכריתות או צריבות שונים, אך גם ניתוחים אחרים שמטרתם איננה טיפול מלא בפרכוסים, אלא הקלה על התסמינים.

ההחלטה לגבי סוג הניתוח תלויה בסיבה לאפילפסיה, סוגי הפרכוסים, וזיהוי המוקד החשמלי.

סוגי ניתוחים

<p>ניתוחי כריתת מוקד אפילפטי (FOCAL RESECTIONS) ←</p> <p>ניתוחי המיספרוטומיה (HEMISPHEROTOMY) ←</p> <p>ניתוחי קלוסוטומיה (CORPUS CALLOSOTOMY) ←</p> <p>ניתוחים לכריתת מוקד בתסמונת טוברוס סקלרוזיס (TUBEROUS SCLEROSIS) ←</p>	<p>ניתוחים פתוחים</p>
<p>ניתוחי צריבת לייזר (LASER INTERSTITIAL THERMAL THERAPY - LITT) ←</p> <p>צריבה עם גלי רדיו (RADIOFREQUENCY) ←</p>	<p>ניתוחים זעיר-פולשניים (מינימליסטיים)</p>
<p>קוצב לגירוי וגאלי (VAGAL NERVE STIMULATION - VNS) ←</p> <p>גירוי מוחי עמוק (DEEP BRAIN STIMULATION - DBS) ←</p> <p>קוצב מוחי תגובתי (RESPONSIVE NEUROSTIMULATION - RNS) ←</p>	<p>קוצבים</p>

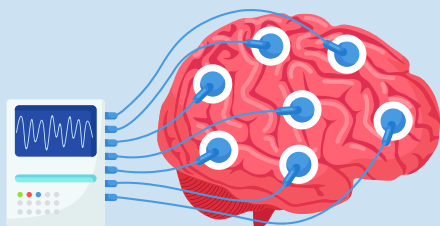
ניתוחים "פתוחים"

ניתוחי כריתת מוקד אפילפטטי (FOCAL RESECTIONS) ←

מדובר על ניתוח בו **מזהים וכורתים מוקד ממנו מתחילה פעילות אפילפטית במוח.**

ניתוח זה מתאים לטיפול באפילפסיה מוקדית עם מקור ברור.

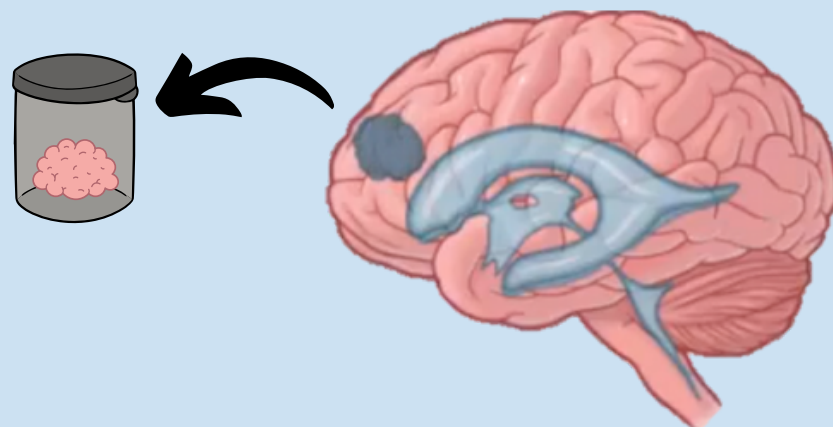
ניתוחים אלו נעשים בילדים מכל הגילאים, החל מגיל לידה. הם נעשים לרוב בהרדמה כללית, למרות שאנו מבצעים ניתוחים אלו גם בערנות בילדים עם מוקדים באזורי שפה אשר מתאימים לניטור בערנות.



במקרים רבים מבצעים גם **מיפוי חשמלי תוך ניתוחי** במטרה לשמר תפקוד באזורי המוח התקינים הסמוכים. מיפוי זה מתבסס גם על מיפוי קדם-ניתוחי (באם נעשה ניטור EEG פולשני), כמו גם על טכנולוגיות נוספות, כגון fMRI ומיפוי סיבים (DTI).

בניתוח מבצעים ניטור פולשני לרישום EEG בזמן אמת (electrocorticography - ECOG) בו מניחים רשת אלקטרודות על המוח בכדי לבדוק פעילות אפילפטית שאריתית לאחר כריתת האזור המדובר, וזאת בכדי להגדיל את סיכויי הכריתה המלאה של המוקד הפרכוסי.

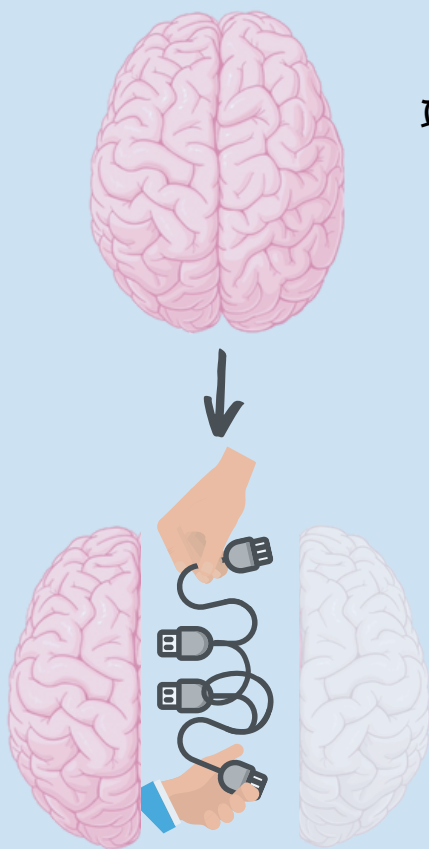
ניתוחים אלו נעשים כשגרה במחלקתנו, תוך שימוש בטכנולוגיות אותן אנו מיישמים באופן תכוף במגוון הניתוחים שאנו מבצעים בילדים להתוויות שונות (כדוגמת גידולי מוח).



ניתוחים "פתוחים"

ניתוחי המיספרוטומיה (HEMISPHEROTOMY) ←

מדובר בניתוח בו לכאורה מאבדים את התפקודים התקינים של אותה ההמיספירה. למרות זאת, הילדים המנותחים מגיעים לניתוח זה עם פגיעה תפקודית משמעותית של אותה ההמיספירה, כך שהפגיעה הצפויה אינה עולה על זו הקיימת וההתאוששות מהניתוח מדהימה. אחוז השליטה על הפרכוסים עומדים על כמעט 100%, שיעור סיבוכים נמוך ביותר. כמו כן, ברוב המקרים של המקרים, יש צפי להתאוששות תפקודית עד לכדי מצב דומה לזה של לפני הניתוח, ואף טוב מכך – בשל השליטה על הפרכוסים ייתכן אף שיפור תפקודי. רוב הילדים שעוברים ניתוח המיספרוטומיה יזדקקו **להליך שיקומי באשפוז** על מנת לאפשר חזרה לשגרת חיים. מדובר בניתוח שניתן לבצעו אף בגיל קטן מאוד, וכאשר הוא מבוצע על ידי צוות מנוסה, פרופיל הבטיחות גבוה מאוד. לאחרונה הובלנו עבודה עם עוד מרכזים בעולם בה הראינו כי ניתן לבצע ניתוח זה בבטחה אף לפני גיל 3 חודשים (1).

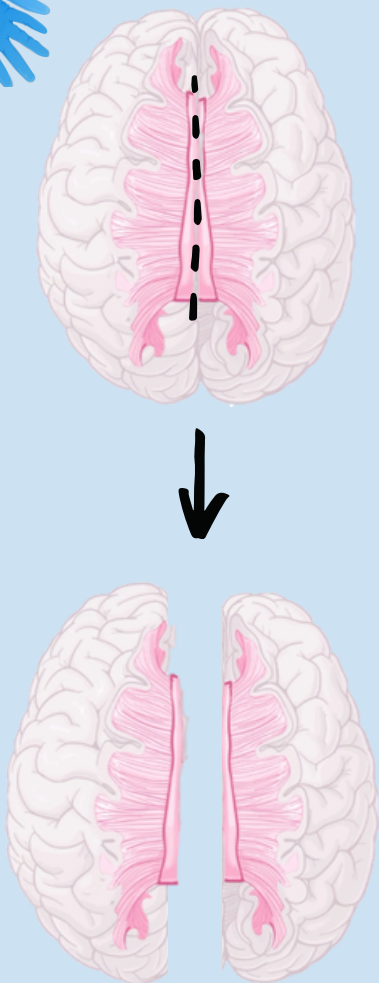


דוגמאות למצבים המתאימים לניתוח המיספרוטומיה:

- מצבים מולדים (הפרעות בהתפתחות רקמת המוח - Hemimegalencephaly)
- מצבים נרכשים (אוטם מוחי בתקופת הינקות, חבלות ראש, ועוד)
- מחלות שונות אחרות כגון Rasmussen's encephalitis, Sturge-Weber Syndrome, ועוד.

ניתוחים "פתוחים"

ניתוחי קלוסוטומיה (CORPUS CALLOSOTOMY) ←



מדובר על ניתוח לניתוק הגשר המחבר את שני צידי המוח. ניתוח זה שונה לחלוטין מניתוח המיספרוטומיה, אם כי גם בניתוח המיספרוטומיה יתבצע ניתוק של גשר זה.

ניתוח קלוסוטומיה אינו מיועד לריפוי פרכוסים, אלא הוא חלק מניתוחים המכונים 'ניתוחים פליאטיביים', שמטרתם להקל על הפרכוסים. הפרכוסים העיקריים להם ניתוח זה יעיל הם פרכוסי נפילה. פרכוסים אלו גורמים במקרים רבים לחבלות גופניות שונות וצורך בחבישת קסדה בכדי להגן מפני חבלות ראש קשות. חלק מהילדים עוברים קוצב וגאלי VNS כחלק מהניסיון לטפל בפרכוסים אלו, אולם רבים מהם יגיעו בסופו של דבר לניתוח קלוסוטומיה אשר יש לו ערך רב בהקלה על פרכוסי הנפילה. ניתוח הקלוסוטומיה מבוצע בהרדמה כללית, עם פרופיל בטיחות גבוה.

ניתוחים אלו מתאימים לאפילפסיה כללית המתבטאת ב"נפילות ואובדן טונוס כללי" (Drop Attacks).

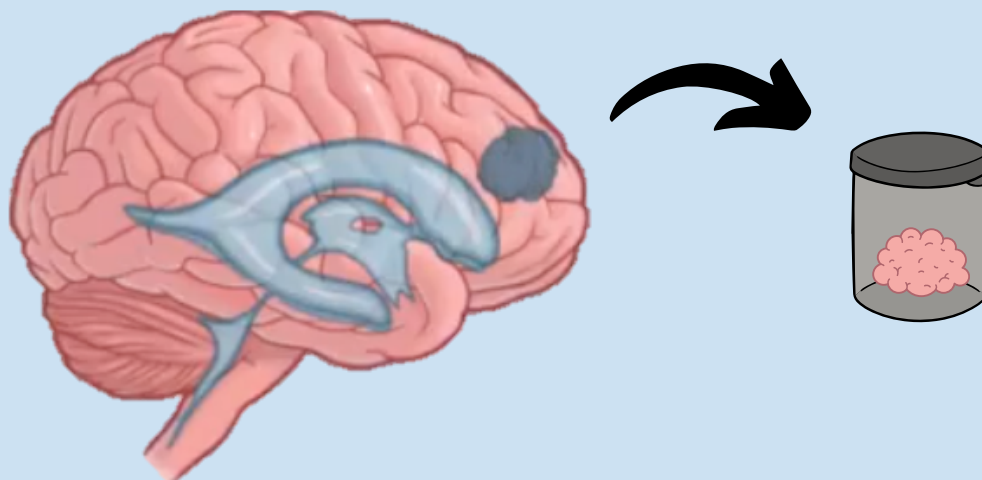
אחת התסמונות המוכרות בהם יש ערך רב לניתוח זה היא Lennox-Gastaut Syndrome. ישנם מצבים נדירים יותר של אפילפסיה מוקדית שגם נעזרים בניתוח הקלוסוטומיה.

ניתוחים לכריתת מוקד בטוברוס סקלרוזיס (TUBEROUS SCLEROSIS)

מדובר על תסמונת המתבטאת במקרים רבים באפילפסיה קשה לאיזון. מוקד הפעילות מיוחס להפרעות מבניות מולדות – טוברים. במקרים רבים, ילדים אלו סובלים מאפילפסיה רב מוקדית ממספר טוברים.

הצוות במרכז האפילפסיה שלנו עוסק רבות בטיפול בילדים אלו, כולל כאלו עם מספר מוקדים, ואשר לעיתים נחשבים כלא מועמדים לניתוח.

גם במקרים אלו ניתן להגיע להקלה משמעותית של הפרכוסים בעזרת הטכנולוגיות המתאימות (2, 7, 9).



ניתוחי צריבת לייזר (LASER INTERSTITIAL THERMAL THERAPY - LITT)



מדובר בניתוח חדשני בעולם, אשר מבוצע בארץ רק במרכז הרפואי תל אביב. ניתוחים אלו, המבוצעים באופן תדיר בילדים ומבוגרים, מאפשרים טיפול בגישה זעירה במוקדי אפילפסיה הנמצאים בכל אזור במוח.

ניתוח זה מבוצע בהרדמה כללית בחדר ניתוח, תוך שימוש ברובוט ניתוחי, באופן דומה לניטור אלקטרודות העומק, המפורט בעמוד 6. הניתוח כרוך בחתך מינימלי וכמעט איננו גורם לכאב אחריו. סיב לייזר אופטי זעיר מוכנס למוקד החשמלי, ומיד לאחר מכן, תחת הרדמה, הילד או ילדה מועברים

למכון ה-MRI, שם מתבצעת הצריבה תחת בקרת MRI בזמן אמת.

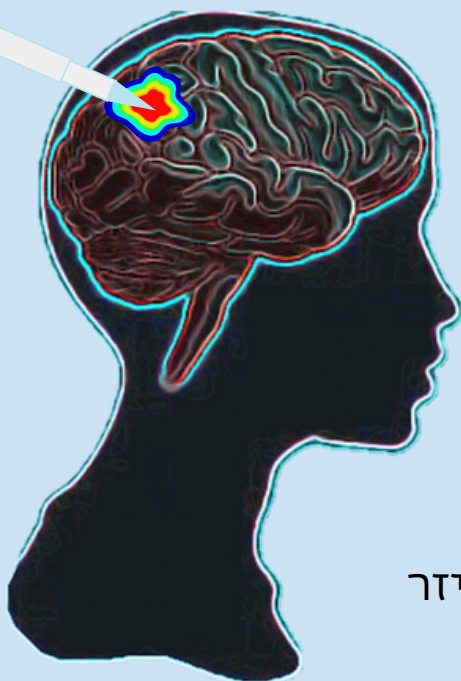
בסיום הפעולה, מוציאים את סיב הלייזר ומעירים את המטופל/ת.

לאחר השגחה של לילה ביחידה לטיפול נמרץ, אפשר להשתחרר הביתה.

היתרונות המשמעותיים של ניתוח זה ניכרות במינימליסטיות של הטיפול - החתך קטן, וההגעה לאזורים שונים במוח, כולל בעומק המוח, לטובת צריבת המוקד, מתבצעת באופן פשוט ובטוח.

ניתוחים אלו מתאימים לטיפול בנגעים לא גדולים, ובעיקר אלו הנמצאים בעומק המוח ולא בסמיכות לאזורים תפקודיים המצריכים ניטור תפקודי

בעת הניתוח. דוגמה אופיינית של פתולוגיה המטופלת באמצעות צריבת לייזר היא המרטומה היפותלמית (Hypothalamic Hamartoma).



ניתוחים זעיר-פולשניים (מינימליסטיים)

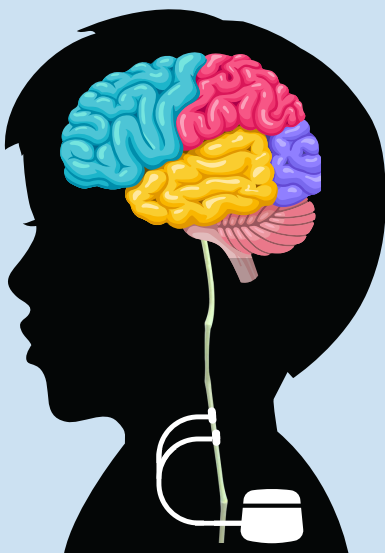
צריבה עם גלי רדיו (RADIOFREQUENCY)

בחולים עם אפילפסיה עמידה, שכחלק מהבירור עוברים ניתור פולשני עם אלקטרודות עומק המושתלות במוח (stereo EEG - SEEG), קיימת אפשרות לבצע **צריבה ממוקדת של הרשת הפתולוגית דרך האלקטרודות המושתלות**. היתרון של פעולה זו היא שאין צורך בפעולה ניתוחית נוספת לצריבה או לכריתה של המוקד האפילפטי המזוהה בזמן הניתור הפולשני. בנוסף, ניתן להמשיך את רישום ה-EEG לאחר הצריבה ולוודא את האפקט של הצריבה על הפעילות האפילפטית במוח.

קוצבים

קוצב לגירוי וגאלי (VAGAL NERVE STIMULATION - VNS)

במסגרת ניתוח מיוחד, **מושתל קוצב מתחת לשריר בית החזה**, במטרה להעביר גירוי חשמלי קצוב לעצב התועה (vagus nerve), אשר הפעלתו מביאה לשינויים ברשת החשמלית של המוח לאורך זמן. תופעות הלוואי כוללות בעיקר צרידות ותחושת דגדוג בגרון ולרוב נעלמות עם הזמן.



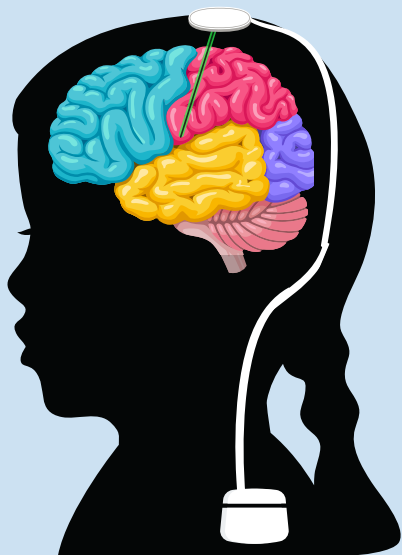גירוי מוחי עמוק (DEEP BRAIN STIMULATION - DBS)



גירוי מוחי עמוק הוא שיטה כירורגית בה **מוחדרת אלקטרודה למבנה בעומק המוח הנקרא תלמוס (Thalamus)**. זהו אחד האזורים המשמשים צומת חשובה לפעילות האפילפטית. קיימים שני אזורים באותו המבנה - גרעין המכונה anterior thalamic nucleus (ATN), וגרעין נוסף בשם centromedian nucleus (CM).

קיצוב של אזורים אלו בעזרת אלקטרודה - משפר לאורך הזמן את תדירות הפרכוסים בעד עשרות אחוזים.

בדומה לשיטת הגירוי VNS, **האלקטרודה מחוברת למקור חשמלי ולמתנד הממוקם באזור בית החזה (צמוד לבית השחי)**. הניתוח נעשה בעזרת מערכת רובוטית לשיפור הדיוק במיקום של האלקטרודה המוחית.

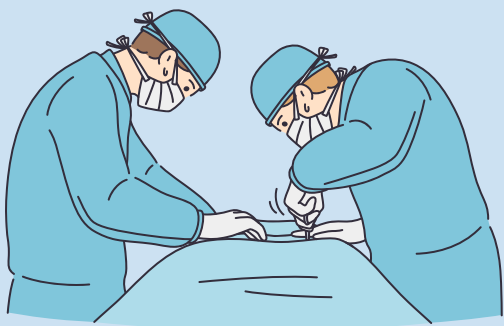


קוצב מוחי תגובתי (RESPONSIVE NEUROSTIMULATION - RNS)

זו שיטת קיצוב שונה ממערכת ה-DBS שהוזכרה קודם, כיוון שהיא מאפשרת **החזרת אלקטרודות לאזורים ספציפיים ב"התאמה אישית"** - כתלות באזור החשוד כמחולל הפרכוסים. המערכת אינה מקצבת באופן קבוע (כפי שה-DBS מבצע), אלא כתגובה לפעילות אפילפטית. כלומר, זוהי מערכת "חכמה" הקוראת את הפעילות באזור המדובר, ומגיבה לו על ידי גירוי נגדי מתאים. בניתוח זה, המתנד (סוללה) ממוקם בגולגולת עצמה.

ניתוח זה מתאים במקרים בהם לא ניתן לכרות או לצרוב את המוקד החשמלי מסיבות שונות, ובעיקר בשל מעורבות האזור בתפקודיות (אזורי שפה, אזורים מוטורים ועוד).

כיום, ניתוח זה אינו מאושר לשימוש מחוץ לארצות הברית, ולכן כאשר אנו מזהים חולה הזקוק לטיפול זה, אנו מקשרים אותו עם אחד מבתי החולים בארצות הברית עימם אנו עובדים - לצורך ביצוע הניתוח.



*מערכות הקיצוב המוחי מאושרות לשימוש בקרב חולים בוגרים, אך הניסיון העולמי בקרב ילדים גובר, וניתן לבצע ניתוח זה עם אישור פרטני לפי התוויות ספציפיות גם בקרב ילדים בארץ.

נתוני הצלחה

- מקרה אידיאלי לטיפול כירורגי יהיה ילד או ילדה עם אפילפסיה ממקור מוקדי מוגדר, אשר יש לו ממצא ב-MRI המתאים במיקומו לממצאים שנמצאו בבירורים האחרים (Video EGG, PET, ועוד).

במקרים אלו, אחוזי השליטה בפרכוסים, כאשר כורתים או צורבים את המוקד, יכולים להגיע עד 80% ומעלה. במקרים רבים, ניתן לאורך הזמן אף להפסיק את הטיפול התרופתי (באופן הדרגתי ומבוקר ובתיאום עם הנוירולוגים המטפלים).
- באפילפסיה שאינה מיוחסת לנגע מוגדר, אחוזי הריפוי נמוכים יותר, ועומדים על כ-50% מהמקרים. בקרב 20% מהמקרים, הניתוח תורם לירידה משמעותית בהיקף הפרכוסים למרות שאינו מביא לריפוי מלא.
- ניתוחי קיצוב מוחי: השפעת הפעולה מתרחשת תוך 6-18 חודשים, כאשר בכ-50% מהחולים נצפית הטבה של למעלה מ-50%, ובכשליש מהם נצפית הטבה שמתבטאת בירידה של כ-75% בתדירות ההתקפים.
- בקיצוב RNS מתוארים גם מקרים של הפסקת כלל הפרכוסים (אך תוצאה זו נדירה).

צוות

המרכז לאפילפסיה של הילד

ד"ר שמרית אוליאל

מומחית ברפואת ילדים, נוירולוגיה ילדים, התפתחות הילד ואפילפסיה בילדים. הוכשרה ברפואת ילדים ונוירולגית ילדים בבית החולים דנה במרכז הרפואי תל אביב. לאחר מכן עברה שלוש שנים של התמחות באלקטרופיזיולוגיה (EEG) ואפילפסיה בילדים ב-BC Children's Hospital בוונקובר, קנדה. היחידה לאפילפסיה בבית חולים זה ריכזה את כל הטיפול בילדים ב-British Columbia, ומנתה צוות של 8 אפילפטולוגים מומחים בראשותה של ד"ר מארי קונולי המכהנת כיום כנשיאת הליגה למניעת אפילפסיה בקנדה והיא מהעומדים בראשות הליגה הבינלאומית לטיפול באפילפסיה (ILAE).

כיום מכהנת כחלק מצוות רחב ורב תחומי במרפאה לנוירולוגיה של הילד בבית החולים דנה ומנהלת את היחידה לטיפול באפילפסיה בילדים. עיקר הטיפול מתרכז בילדים עם אפילפסיה עמידה לטיפול, אנצפלופתיות אפילפטיות, תסמונת לנוקס גסטו, עם עניין מיוחד בטיפול בחולים עם תסמונת Dravet וניתוחי אפילפסיה.

ד"ר יובל שילון

בעל תואר מומחה בנוירולוגית ילדים והתפתחות הילד. בעל ניסיון רב בטיפול באפילפסיה בילדים.





צוות

המרכז לאפילפסיה של הילד

פרופ' יונתן רוט

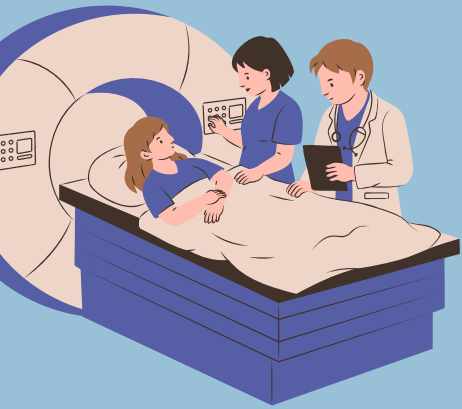
מנהל המערך הנוירוכירורגי באיכילוב, ומנהל המחלקה לנוירוכירורגית ילדים בבית חולים דנה. עבר הכשרה בניתוחי אפילפסיה בילדים ב-NYU Langone Medical Center. מאז 2009 עובד כרופא בכיר במחלקה לנוירוכירורגית ילדים במרכז הרפואי תל אביב.

זו המחלקה הגדולה בארץ לניתוחי מוח בילדים עם מגוון גדול של פתולוגיות – גידולי מוח, אפילפסיה, מומים מולדים, הידרוצפלוס, ועוד. מתמחה בניתוחים לכריתת מוקדים אפילפטים, לובקטומיות, וניתוחי ניתוק למיניהם (המיספרוטומיה - ניתוק של המיספּרה, וקורפוס קלוסוטומיה - ניתוק הגשר בין ההמיספרות).

ד"ר עידו שטראוס

מנהל המכון לנוירוכירורגיה תפקודית במרכז הרפואי תל אביב. לאחר סיום ההתמחות בנוירוכירורגיה בבית החולים איכילוב, המשיך לתת-התמחות בנוירוכירורגיה תפקודית וסטריאוטקטית ב-Toronto Western Hospital אצל פרופ' לוזאנו. מאז שנת 2014 עובד כרופא בכיר במחלקה לנוירוכירורגיה, ומאז שנת 2019 מנהל את היחידה לנוירוכירורגיה תפקודית במרכז הרפואי תל אביב - לניתוחי אפילפסיה במבוגרים וניתוחים סטריאוטקטיים בילדים ובמבוגרים כולל השתלת קוצבי DBS וקוצבי VNS. במסגרת זו ד"ר שטראוס מוביל את תחום ניתוחי הלייזר לצריבת מוקדים אפילפטטיים וגידולים מוחיים.

כיום המרכז שלנו הוא המוביל בתחום מחוץ לארה"ב ומשמש כמרכז הדרכה אירופאי לניתוחי לייזר. אנחנו המרכז המוביל בארץ בתחום ניתוחי SEEG בילדים ובמבוגרים, וכן המרכז היחידי בישראל המשתמש ברובוט ה-ROSA המתקדם בעולם לצורך השתלת אלקטרודות מוחיות.



צוות

המרכז לאפילפסיה של הילד

ד"ר אורנה איזנשטיין

מנהלת יחידת דימות אפילפסיה במרכז הרפואי תל אביב. נירורדיולוגית, עם הכשרה ספציפית בתחום דימות אפילפסיה, הכוללת השתלמות עמיתים בנושא ב-UCLA שבארצות הברית, ולאחר מכן עבודה ממושכת בצוות אפילפסיה באיכילוב, בתחום מבוגרים וילדים. איתור גורם מוקדי, הגורם לפרכוסים (lesional epilepsy), משפר את יכולת הטיפול הניתוחית במחלה. ביחידת הדימות אנו מבצעים בדיקות תהודה מגנטית ברזולוציה גבוהה של המוח, בפרוטוקול מיוחד, המסייע לאיתור גורם מוקדי מבני לפרכוסים.

צוות תומך נוסף

בנוסף, עובדות במכון שתי **דיאטניות**, בהובלה של סיון שחם. הן מלוות באופן מקצועי וצמוד את הטיפול בדיאטה קטוגנית, לצד מעקבים קבועים של מרפאה נפרולוגית. כמו כן, ישנה **נירופסיכולוגית**, אשר עושה הערכות תפקודיות של ילדים עם ESES (Electrical Status Epilepticus In Sleep) והערכות טרום ניתוחיות.





צוות

המרכז לאפילפסיה של הילד

ד"ר שלי שירן וד"ר לי-טל פרט

ניורודיולוגיות בכירות בתחום המוח בילדים, עם ניסיון עשיר במכלול ההדמיה המוחית בילדים.

ד"ר מרגרט אקשטיין

מנהלת היחידה להרדמות ילדים.

צוות טיפול נמרץ ילדים

יחידת טיפול נמרץ בילדים בבית

החולים דנה היא בעלת ניסיון

עשיר בטיפול בילדים

ניורוכירורגים מהמורכבים שיש,

תוך מתן שירות מקצועי ואנושי

ברמה הגבוהה ביותר. היחידה

לטיפול נמרץ בבית החולים דנה

היא המנוסה בארץ בטיפול

בילדים אלו.

טל בר-אדון

אחות מתאמת, יחידת וידאו EEG ילדים.

צוות רב תחומי שותף

פרופ' שלומי קונסטנטיני

מנהל מרכז המוח בילדים בבית החולים דנה. בעבר מנהל המחלקה לניורוכירורגית ילדים במשך יותר מ-25 שנה. ממובילי ניורוכירורגית ילדים בארץ ובעולם, ובעל ניסיון עשיר בטיפול בילדים עם אפילפסיה וגידולי מוח.

פרופ' אביבה פתאל

מנהלת היחידה לניורולוגית ילדים.

פרופ' ליאת בן סירה

מנהלת היחידה לרדיולוגית ילדים.

ענת גאוזמן

אחות מתאמת ביחידה

לניורוכירורגיה תפקודית

והיחידה לאפילפסיה בילדים.

מאז 2008 מטפלת בילדים

ניורוכירורגים שעברו את מגוון

הניתוחים הניורוכירורגים, כולל

לאפילפסיה. עוסקת בליווי

ילדים ומשפחותיהם עוד בשלב

הטרומ ניתוחי. עוזרת בתאומי

בדיקות ההדמיה הייחודיות

לאפילפסיה, ומלווה את

המשפחות בזמן הברור הטרומ

ניתוחי, ועד לשלב הניתוחי.

הליווי הצמוד מאפשר מתן

מענה מידי לשאלות, כמו גם

תיאום מהיר של הבדיקות

השונות.



beWell

אנו שמחים לאפשר לכם ההורים גישה לתיק הרפואי האישי של ילדכם באינטרנט.

באתר האישי ניתן לצפות ב:

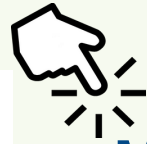תוצאות בדיקות

תורים עתידיים

מידע אישי נוסף

הגישה למידע מתאפשרת באמצעות קבלת קוד חד פעמי במסרון לנייד שלכם.

לקישור לאתר האישי



דף הכניסה לMybeWell



חדש

תיק רפואי אישי באתר האינטרנט

עכשו גם לילדים של "דנה דואק"



תיק רפואי אישי לילדך - איך זה עובד?

1 נכנסים לאתר האישי MybeWell.



MybeWell - האתר האישי שלך
באתר האישי ניתן לצפות בתוצאות בדיקות, זימונים למרפאות ומידע אישי נוסף

כניסה לאתר האישי

2 בוחרים באפשרות כניסה עם קוד חד פעמי.

כניסה לאתר האישי

תעודת זהות:

סיסמה:

שליחה

שכחת סיסמה? להגלת הוד כניסה עזרה

כניסה עם קוד חד פעמי



beWell

3 מזינים את תעודת הזהות ותאריך הלידה של הילד/ה ולוחצים על שלחו לי קוד לנייד. הקוד יתקבל בטלפון הנייד המעודכן ברשומות המרכז הרפואי.

כניסה לאזור האישי

תעודת זהות

111111111

תאריך לידה

01/01/2014

שלחו לי קוד לנייד

כניסה עם סיסמה

4 מקלידים את הקוד שהתקבל במסרון ולוחצים על כפתור כניסה.

כניסה לאתר אישי

יש להזין את קוד האימות שנשלח לנייד

242321

שלחתי חזרה

כניסה

5 זהו, הגעתם לאתר האישי של הילד. באזור האישי באתר MybeWell מוצגים:

סיכומים רפואיים:

אשפוז במחלקות, ביקורים במיון וביקורים במרפאות החוץ

תוצאות בדיקות:

תוצאות ופענוחי בדיקות דימות, גסטרו, לב

תוצאות בדיקות מעבדה:

תוצאות מבדיקות שנערכו במעבדות המרכז הרפואי

תורים עתידיים:

תורים שנקבעו במרפאות ובמכוני המרכז הרפואי

תיק רפואי

סיכומי אשפוז מיון ומרפאה

תוצאות בדיקות מעבדה

בדיקות (דימות, גסטרו, לב)

תורים

זימון תור מקוון

בקשה לזימון תור

תורים עתידיים

מסמכים שאינם מוצגים

מסמכים ובדיקות השייכים למחלקות הבאות אינם מוצגים בשלב זה באתר: נירוכירורגיה, בדיקות איידס, בדיקות המכון הפתולוגי ובדיקות במהלך האשפוז והמיון.

זמני פרסום תוצאות באתר

MRI - תוך 15 ימי עסקים (לא כולל את יום הבדיקה).
CT - תוך 7 ימי עבודה (לא כולל את יום הבדיקה).

פרטים אישיים

הפרטים האישיים המוצגים הינם כפי שמעודכנים במערכות המרכז הרפואי ת"א. עדכון פרטים יבוצע במרכז הרפואי בהצגת תעודת זהות.

את העדכון ניתן לבצע במרפאות בית החולים, וכן במרכז המידע והשירות הממוקם בקומת הקרקע בבניין אריסון (רחבת הפסנתר) בכל ימות השבוע בין השעות 07:00-23:00 או בעמדת beWell הצמודה למודיעין בימים ראשון ורביעי בין השעות 09:00-14:00.

יצירת קשר

לשאלות וביירוים ניתן לפנות בדוא"ל: bewell@tlvmc.gov.il.



קישורים לאתרי אינטרנט רלוונטים

האיגוד הבינלאומי לאפילפסיה (ILAE)



עמותת אי"ל - אגודה ישראלית לאפילפסיה



העמותה הישראלית לטוברוס סקלרוזיס



אפילפסיה - אתר המרכז למחלות האמריקאי



אפילפסיה לילדים - באתר של איכילוב





פרסומים של הצוות שלנו בנושא ניתוחי אפילפסית ילדים



1: Roth J, Constantini S, Ekstein M, Weiner HL, Tripathi M, Chandra PS, Cossu M, Rizzi M, Bollo RJ, Machado HR, Santos MV, Keating RF, Oluigbo CO, Rutka JT, Drake JM, Jallo GI, Shimony N, Treiber JM, Consales A, Mangano FT, Wisoff JH, Teresa Hidalgo E, Bingaman WE, Gupta A, Erdemir G, Sundar SJ, Benifla M, Shapira V, Lam SK, Fallah A, Maniquis CAB, Tisdall M, Chari A, Cinalli G, Blount JP, Dorfmueller G, Christine Bulteau, Uliel-Sibony S. **Epilepsy surgery in infants up to 3 months of age: Safety, feasibility, and outcomes:** A multicenter, multinational study. *Epilepsia*. 2021 Aug;62(8):1897-1906. doi: 10.1111/epi.16959. Epub 2021 Jun 14. PMID: 34128544.

2: Treiber JM, Curry DJ, Weiner HL, Roth J. **Epilepsy surgery in tuberous sclerosis complex (TSC):** emerging techniques and redefinition of treatment goals. *Childs Nerv Syst*. 2020 Oct;36(10):2519-2525. doi: 10.1007/s00381-020-04715-2. Epub 2020 Jun 13. PMID: 32535771.

3: Roth J, Bercovich O, Roach A, Mangano FT, Mohan AC, Aldave G, Weiner HL, Thomale UW, Schaumann A, Uliel-Sibony S, Constantini S. **Seizures following surgery for supratentorial extratemporal low-grade tumors in children:** a multicenter retrospective study. *J Neurosurg Pediatr*. 2020 Apr 3:1-7. doi: 10.3171/2020.2.PEDS19673. Epub ahead of print. PMID: 32244217.

4: Gafner M, Lerman-Sagie T, Constantini S, Roth J. **Refractory epilepsy associated with ventriculoperitoneal shunt over-drainage:** case report. *Childs Nerv Syst*. 2019 Dec;35(12):2411-2416. doi: 10.1007/s00381-019-04367-x. Epub 2019 Sep 6. PMID: 31492981.



פרסומים של הצוות שלנו בנושא ניתוחי אפילפסית ילדים



- 5: Roth J, Nagar S, Constantini S, Fried I. [HEMISPHEROTOMY FOR TREATMENT OF REFRACTORY EPILEPSY IN CHILDREN]. Harefuah. 2017 Aug;156(8):482-485. Hebrew. PMID: 28853521.
- 6: Roth J, Carlson C, Devinsky O, Harter DH, Macallister WS, Weiner HL. **Safety of staged epilepsy surgery in children.** *Neurosurgery*. 2014 Feb;74(2):154-62. doi: 10.1227/NEU.0000000000000231. PMID: 24149978.
- 7: Roth J, Fried I, Constantini S. [Neurosurgical aspects in the treatment of children with tuberous sclerosis complex]. Harefuah. 2014 Jan;153(1):43-7, 63. Hebrew. PMID: 24605407.
- 8: Roth J, Olasunkanmi A, Ma TS, Carlson C, Devinsky O, Harter DH, Weiner HL. **Epilepsy control following intracranial monitoring without resection in young children.** *Epilepsia*. 2012 Feb;53(2):334-41. doi: 10.1111/j.1528-1167.2011.03380.x. Epub 2012 Jan 13. PMID: 22242686.
- 9: Roth J, Olasunkanmi A, MacAllister WS, Weil E, Uy CC, Devinsky O, Weiner HL. **Quality of life following epilepsy surgery for children with tuberous sclerosis complex.** *Epilepsy Behav*. 2011 Mar;20(3):561-5. doi: 10.1016/j.yebeh.2010.11.003. Epub 2011 Feb 1. PMID: 21288778.
- 10: Uliel-Sibony S, Kramer U, Fried I, Fattal-Valevski A, Constantini S. **Pediatric temporal low-grade glial tumors: epilepsy outcome following resection in 48 children.** *Childs Nerv Syst*. 2011 Sep;27(9):1413-8. doi: 10.1007/s00381-011-1454-5. Epub 2011 Jun 21. PMID: 21691825.

בכמה שורות

- כ-25% מהילדים עם אפילפסיה יהיו עמידים לטיפולים תרופתיים למיניהם.
- לפרכוסים בילדים יש השפעה משמעותית על ההתפתחות הנורולוגית והקוגניטיבית.
- לפרכוסים בילדים יש השפעה שלילית משמעותית על איכות חיי הילד או הילדה והמשפחה.
- פרכוסים בילדים יכולים לגרום למוות.
- באפילפסיה מוקדית, ניתן להגיע להקלה משמעותית (עד כדי הפסקתם כליל) של הפרכוסים ברוב הילדים, תוך שימוש בטכנולוגיות כירורגיות. גם באפילפסיה שאיננה מוקדית, ניתן בחלק מהמקרים להפחית משמעותית את הפרכוסים שמסכנים את הילדים על ידי טיפול ניתוחי מתאים.
- ניתוחי אפילפסיה משלבים את קדמת הטכנולוגיה תוך מזעור הניתוחים והקטנת הסיכון.